

CASO CLÍNICO:

Antecedentes personales:

- Mujer de 54 años sin alergias conocidas.
- Fumadora como único FRCV.
- Fiebre reumática en la infancia (9 años) en tratamiento durante dos años con penicilina-benzatina.
- ACV isquémico en ACM izquierda recuperado sin secuelas.
- Fibrilación auricular permanente.
- Estenosis mitral reumática en seguimiento por cardiología.


Tratamiento habitual: sintrom, digoxina, bisoprolol.

Proceso actual:

Paciente seguida en consulta de cardiología por EM asintomática, que comienza con deterioro de clase funcional en los últimos meses con disnea de moderados esfuerzos y astenia.

Pruebas complementarias:

- **Analítica:** hemograma normal, INR 2.2, glucosa 89, Cr 0.6, sodio 141, potasio 4.4.
- **ECG:** FA a 70 lpm, eje 60°, QRS estrecho, sin alteraciones de la repolarización.



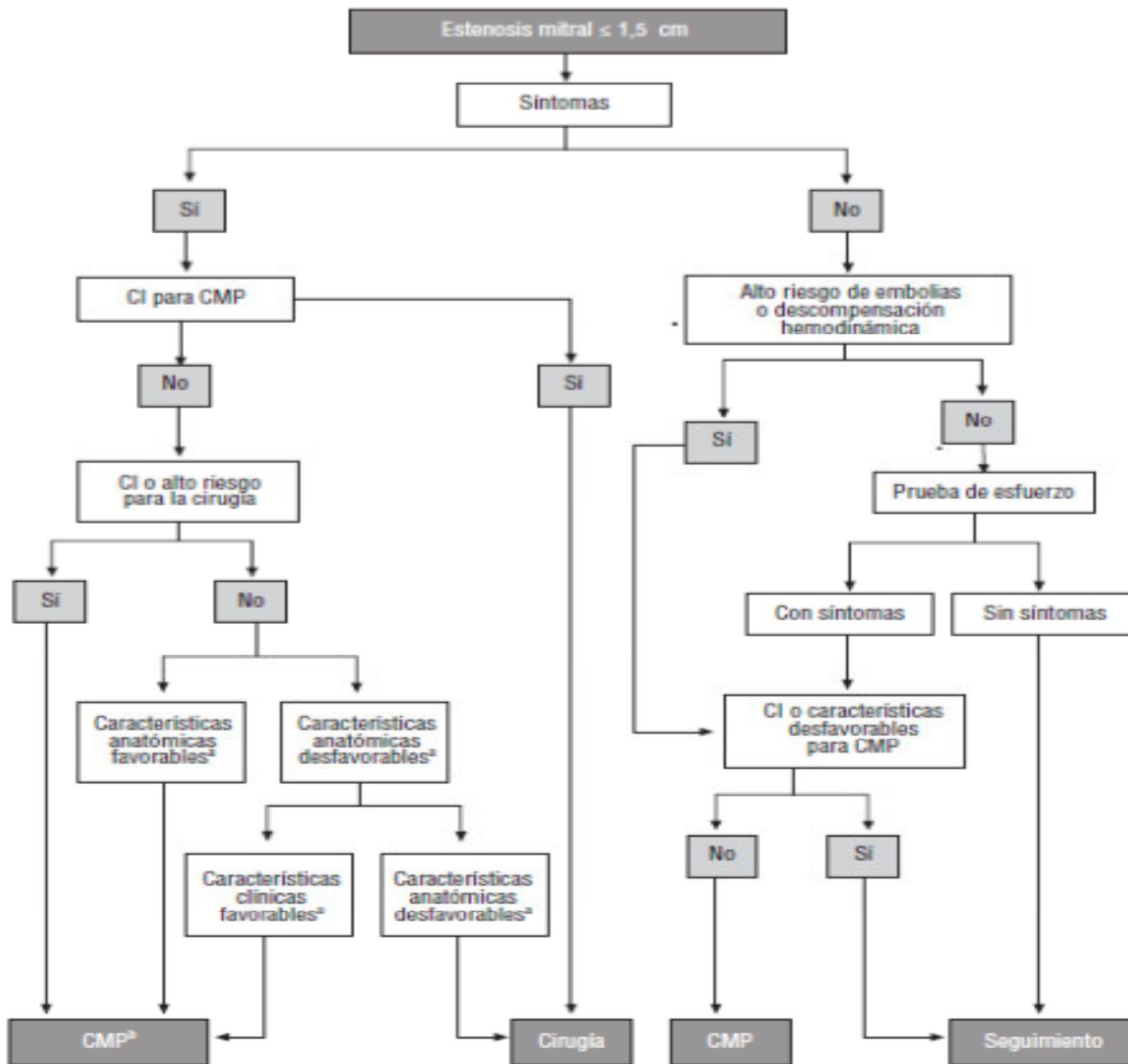
- **Ecocardiograma TT:** VI tamaño y función sistólica normal. AI moderadamente dilatada. Válvula aórtica trivalva, ligeramente fibrosada, con apertura normal e insuficiencia aórtica leve-moderada central. Válvula mitral con afectación reumática, restricción de velo posterior y apertura en cúpula de velo anterior, con insuficiencia mitral trivial y estenosis moderada (área por THP 1.4, área por planimetría 1.2 cm², gradiente medio 7 mmHg). Cavidades derechas de tamaño normal, función sistólica VD normal, IT leve con PSAP 40 mmHg.


- **Ecocardiograma de esfuerzo:** protocolo de Bruce, alcanzando segundo estadio con 109% de FC máxima, deteniendo la prueba por fatiga y mareo alcanzando 7 METs con PA 120/80. Con los siguientes parámetros postesfuerzo: gradiente medio mitral 19 mmHg, área mitral 1.3 cm², PSAP 65 mmHg.

Ecocardiograma TE: VI tamaño y función sistólica normales. AI moderadamente dilatada sin trombo en su interior. Válvula aórtica trivalva con insuficiencia leve-moderada. Válvula mitral reumática con gradiente medio 8 mmHg, área 1 cm², insuficiencia ligera. Score de Wilkins 4 puntos.

Diagnóstico:

- Estenosis mitral reumática moderada en reposo, sintomática en esfuerzo con importante incremento del gradiente medio transmitral y de la PSAP.
- IM leve. IAo leve-moderada.



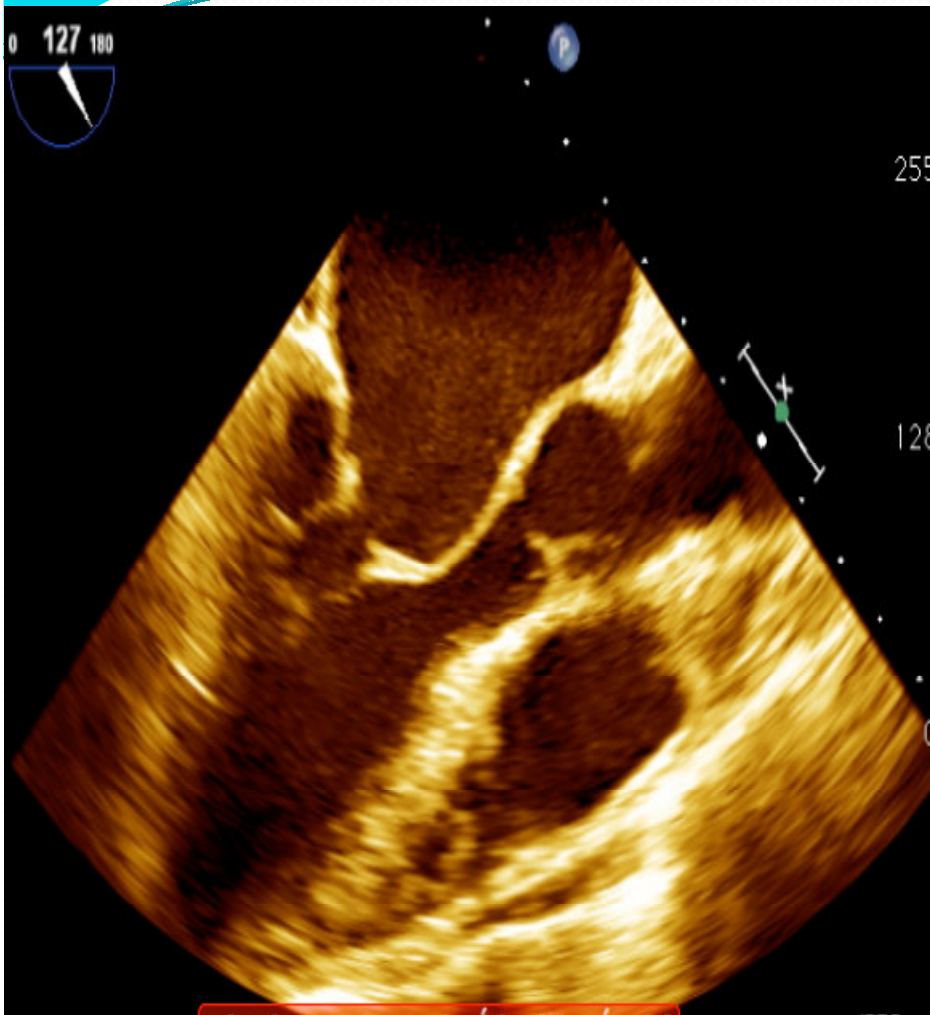


Se realiza **valvuloplastia mitral percutánea** según técnica de Inoue mediante dilatación con balón de 26 mm con mejoría del área mitral (2.4 cm²) pero produciéndose **insuficiencia mitral severa por rotura de cabeza del músculo papilar anterolateral.**

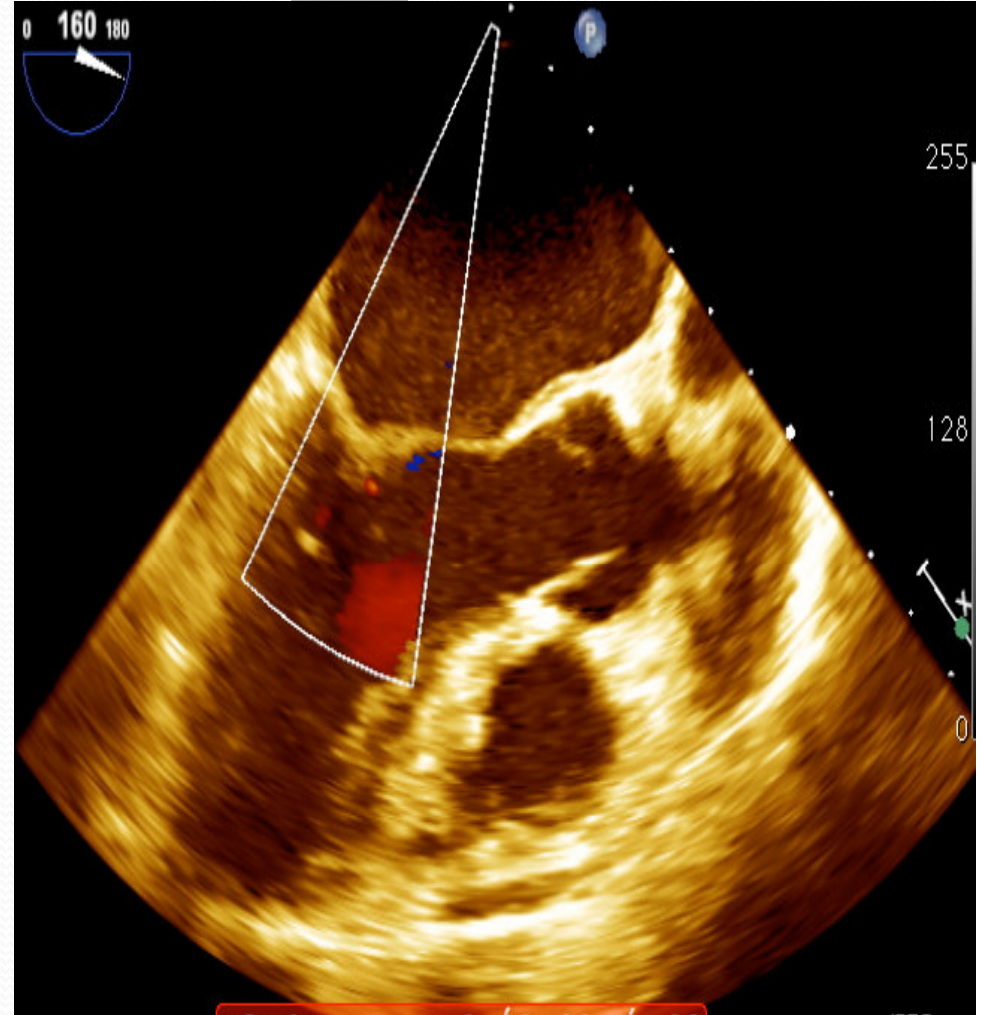
Se decide realizar coronariografía que muestra arterias coronarias angiográficamente normales y **traslado urgente a cirugía cardiaca.**

Se procedió a **sustitución valvular mitral** por prótesis mecánica ATS nº 27. Evolución postoperatoria favorable .

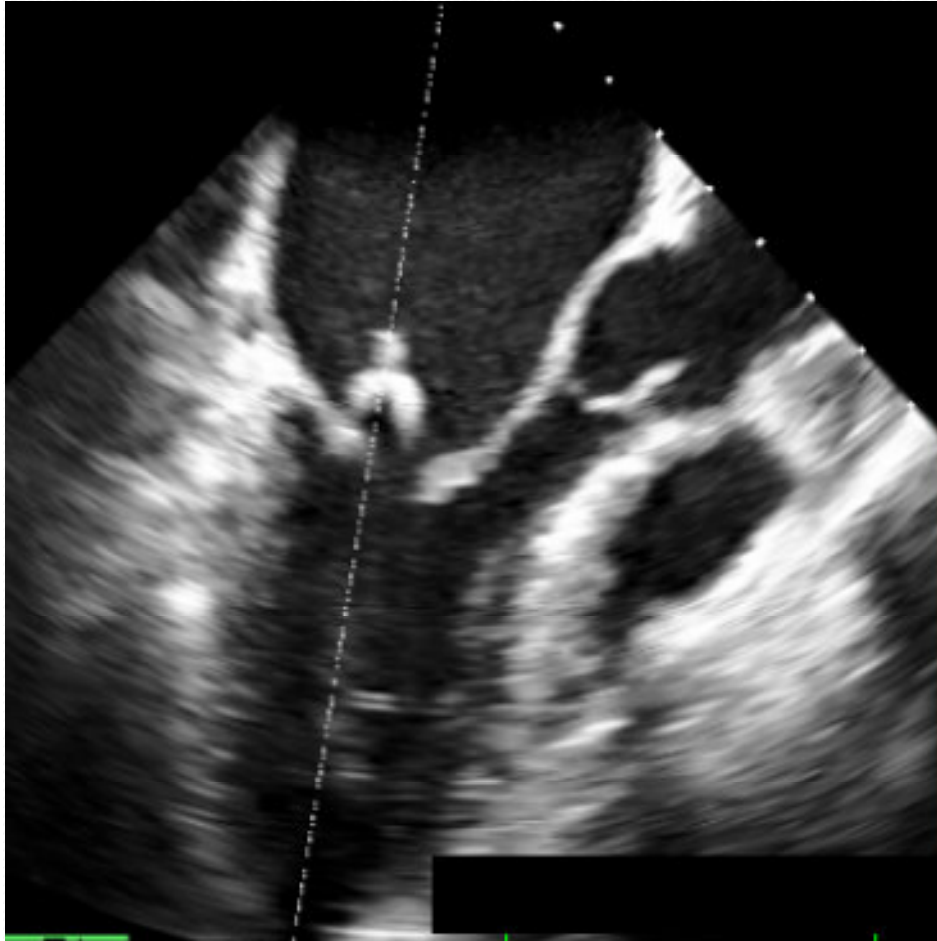
Actualmente en seguimiento en consulta de cardiología **asintomática con prótesis normofuncionante.**



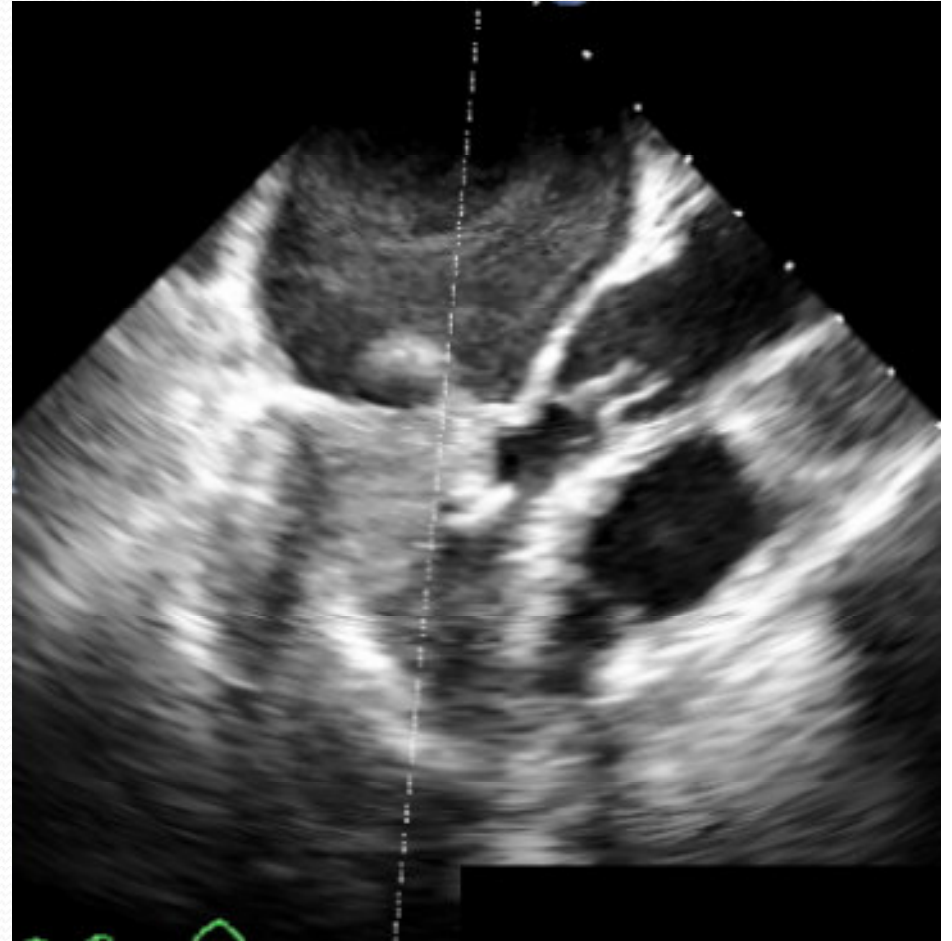
Estenosis mitral reumática



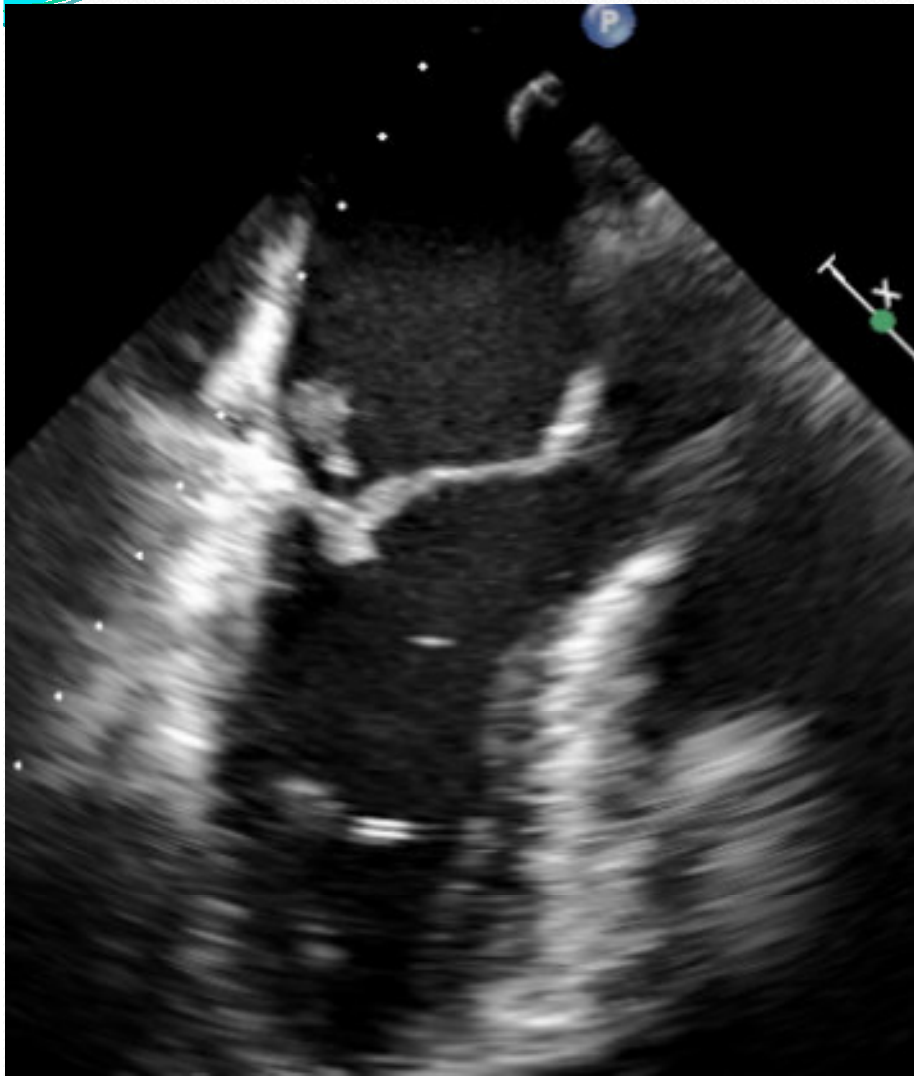
Válvula mitral sin insuficiencia



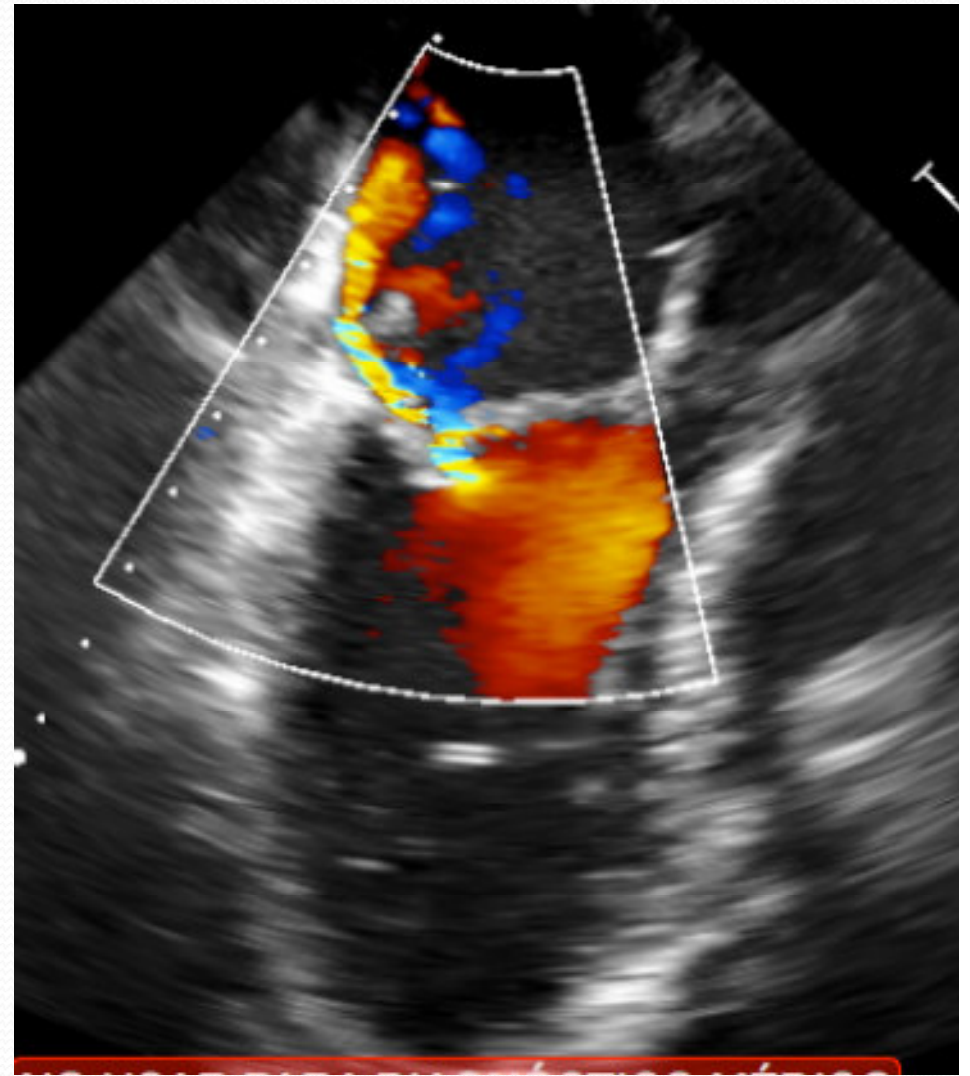
Balón de Inoue in situ



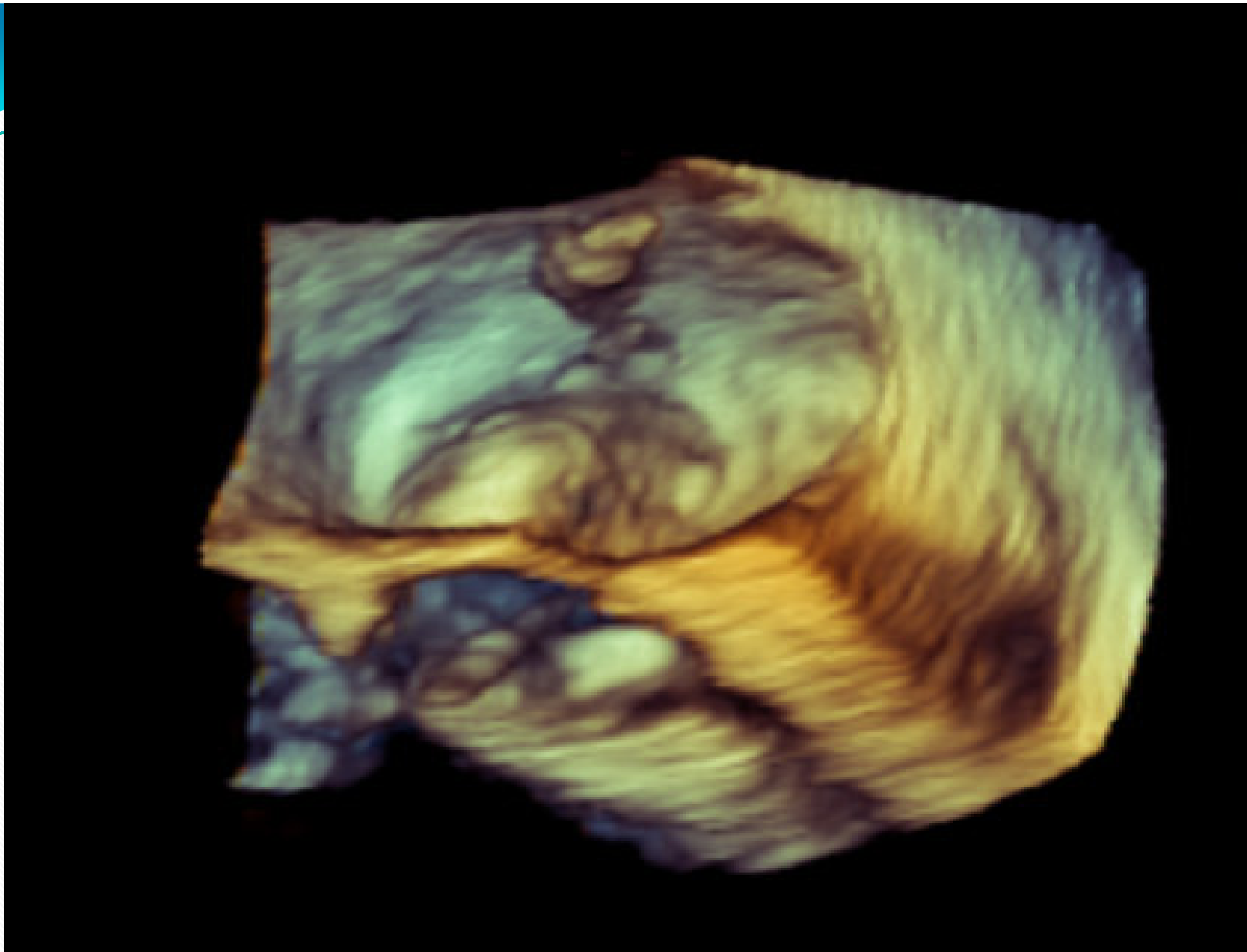
Balón de Inoue in situ inflado



Músculo papilar roto en aurícula izquierda



Insuficiencia mitral severa postCMP



ETE 3D. Válvula mitral con cabeza de músculo papilar en AI en sístole.

Conclusiones:

- El éxito técnico y las complicaciones de la **comisurotomía mitral percutánea** están relacionados con la selección del paciente y la experiencia del operador, alcanzando en más del 80% buenos resultados iniciales, definidos por un área valvular $> 1,5 \text{ cm}^2$ sin IM $> 2/4$.
- Las principales **complicaciones** son mortalidad operatoria (0,5-4%), hemopericardio (0,5-10%), embolias (0,5-5%) y regurgitación grave (2-10%) siendo la causa más frecuente el desgarro excesivo de las comisuras y/o los velos y mucho menos frecuente el acortamiento o rotura de cuerdas y rotura de músculo papilar.